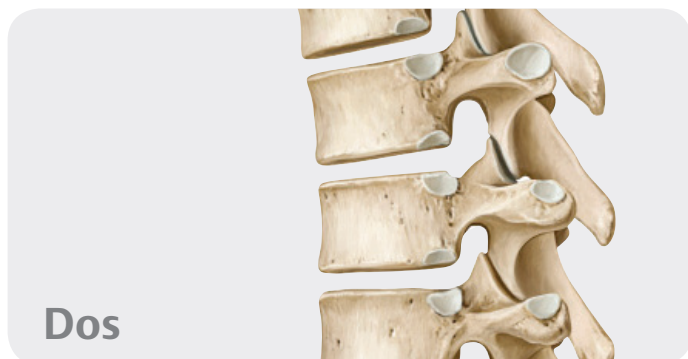

Table des matières



Dos

1 Anatomie de surface

Anatomie de surface	2
---------------------------	---

2 Os, ligaments et articulations

Rachis : vue d'ensemble	4
Rachis : constituants	6
Vertèbres cervicales	8
Vertèbres thoraciques et lombales	10
Sacrum et coccyx	12
Disques intervertébraux	14
Articulations du rachis : vue d'ensemble	16
Articulations du rachis : région crano-vertébrale	18
Ligaments vertébraux : vue d'ensemble et rachis cervical ...	20
Ligaments vertébraux : rachis thoraco-lombal	22

3 Muscles

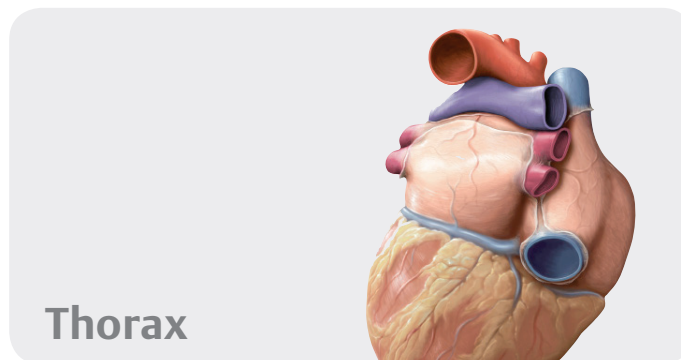
Muscles du dos : vue d'ensemble	24
Muscles intrinsèques de la nuque	26
Muscles intrinsèques du dos	28
Description systématique des muscles (I)	30
Description systématique des muscles (II)	32
Description systématique des muscles (III)	34

4 Vaisseaux et nerfs

Artères et veines du dos	36
Nerfs du dos	38
Moelle spinale	40
Segments de la moelle spinale et nerfs spinaux	42
Artères et veines de la moelle spinale	44
Topographie neuro-vasculaire du dos	46

5 Coupe transversale et radiographie de l'anatomie

Radiographie de l'anatomie du dos (I)	48
Radiographie de l'anatomie du dos (II)	50



Thorax

6 Anatomie de surface

Anatomie de surface	54
---------------------------	----

7 Paroi thoracique

Squelette du thorax	56
Sternum et côtes	58
Articulations de la cage thoracique	60
Muscles du thorax	62
Diaphragme	64
Vaisseaux et nerfs du diaphragme	66
Artères et veines de la paroi thoracique	68
Nerfs de la paroi thoracique	70
Topographie neuro-vasculaire de la paroi thoracique	72
Sein de la femme	74
Lymphatiques du sein féminin	76

8 Cavité thoracique

Divisions de la cavité thoracique	78
Artères de la cavité thoracique	80
Veines de la cavité thoracique	82
Lymphatiques de la cavité thoracique	84
Nerfs de la cavité thoracique	86

9 Médiastin

Médiastin : vue d'ensemble	88
Médiastin : structures	90
Cœur : fonctions et rapports topographiques	92
Péricarde	94
Cœur : faces et cavités	96
Cœur : valves	98
Artères et veines du cœur	100
Système de conduction et innervation du cœur	102
Circulation pré- et postnatale	104
Œsophage	106
Nerfs et vaisseaux de l'œsophage	108
Lymphatiques du médiastin	110

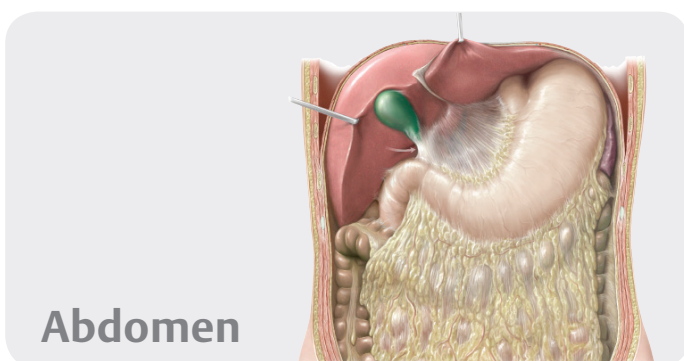
10 Régions pleuro-pulmonaires

Régions pleuro-pulmonaires	112
Plèvre : subdivisions, récessus & innervation	114
Poumons	116

Segments broncho-pulmonaires	118
Trachée et arbre bronchique	120
Mécanisme respiratoire	122
Artères et veines pulmonaires	124
Vaisseaux et nerfs de l'arbre trachéo-bronchique	126
Lymphatiques des régions pleuro-pulmonaires	128

11 Coupe transversale et radiographie de l'anatomie

Anatomie sectionnelle du thorax	130
Radiographie de l'anatomie du thorax (I)	132
Radiographie de l'anatomie du thorax (II)	134
Radiographie de l'anatomie du thorax (III)	136



12 Anatomie de surface

Anatomie de surface	140
---------------------------	-----

13 Paroi abdominale

Squelette de la paroi abdominale	142
Muscles de la paroi antéro-latérale de l'abdomen	144
Muscles de la paroi postérieure de l'abdomen & diaphragme	146
Description systématique des muscles de la paroi abdominale	148
Région inguinale et canal inguinal	150
Cordon spermatique, scrotum et testicule	152
Paroi antérieure de l'abdomen et hernies inguinales	154

14 Cavité et espaces de l'abdomen

Divisions de la cavité abdomino-pelvienne	156
Cavité péritonéale	158
Bourse omentale ou arrière-cavité des épiploons	160
Mésos et paroi postérieure	162

15 Organes internes

Estomac	164
Duodénum	166
Jéjunum et iléum	168
Cæcum, appendice et côlon	170
Foie : vue d'ensemble	172
Foie : segments et lobes	174

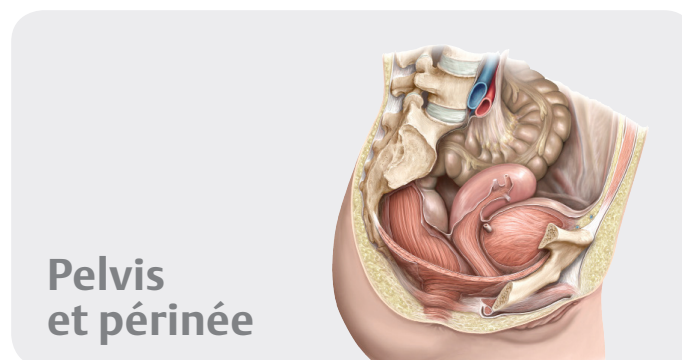
Vésicule biliaire et conduits biliaires	176
Pancréas et rate	178
Reins et glandes surrénales (I)	180
Reins et glandes surrénales (II)	182

16 Vaisseaux et nerfs

Artères de l'abdomen	184
Aorte abdominale et artères rénales	186
Tronc cœliaque	188
Artères mésentériques supérieure et inférieure	190
Veines de l'abdomen	192
Veine cave inférieure et veines rénales	194
Veine porte	196
Veines mésentériques supérieure et inférieure	198
Lymphatiques des organes abdominaux	200
Lymphonœuds de la paroi abdominale postérieure	202
Lymphonœuds des organes supracoliques	204
Lymphonœuds des organes infracoliques	206
Nerfs de la paroi abdominale	208
Innervation autonome : vue d'ensemble	210
Plexus autonomes	212
Innervation des organes abdominaux	214
Innervation des intestins	216

17 Coupe transversale et radiographie de l'anatomie

Anatomie sectionnelle de l'abdomen	218
Radiographie de l'anatomie de l'abdomen (I)	220
Radiographie de l'anatomie de l'abdomen (II)	222



18 Anatomie de surface

Anatomie de surface	226
---------------------------	-----

19 Os, ligaments & muscles

Ceinture pelvienne	228
Pelvis masculin et féminin	230
Mesures pelvimétriques féminines et masculines	232
Ligaments du pelvis	234
Région périnéale	236
Description systématique des muscles du plancher pelvien et du périnée	238

20 Espaces

Contenu du pelvis	240
Rapports topographiques du péritoine	242
Pelvis et périnée	244

21 Organes internes

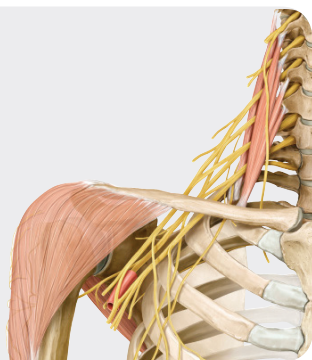
Rectum et canal anal	246
Uretere	248
Vessie urinaire et urètre	250
Vue d'ensemble des organes génitaux	252
Utérus et ovaires	254
Ligaments et fascia profonds du pelvis	256
Vagin	258
Organes génitaux externes féminins	260
Pénis, testicule et épидидyme	262
Glandes annexes de l'appareil génital masculin	264

22 Vaisseaux et nerfs

Artères et veines du pelvis	266
Artères et veines du rectum et des organes génitaux	268
Lymphonœuds de l'abdomen et du pelvis	270
Lymphonœuds des organes génitaux	272
Plexus autonomes du pelvis	274
Innervation autonome : organes urinaires et génitaux	276
Vaisseaux et nerfs du périnée et des organes génétaux féminins	278
Vaisseaux et nerfs du périnée et des organes génétaux masculins	280

23 Coupe transversale et radiographie de l'anatomie

Anatomie sectionnelle du pelvis et du périnée	282
Radiographie de l'anatomie du pelvis féminin	284
Radiographie de l'anatomie du pelvis masculin	286

Membre supérieur**24 Anatomie de surface**

Anatomie de surface du membre supérieur	290
---	-----

25 Épaule et bras

Os du membre supérieur	292
----------------------------------	-----

Clavicule et scapula	294
Humérus	296
Articulations de l'épaule	298
Articulations de l'épaule : articulation scapulo-humérale	300
Espace subacromial et bourses séreuses	302
Muscles antérieurs de l'épaule et du bras (I)	304
Muscles antérieurs de l'épaule et du bras (II)	306
Muscles postérieurs de l'épaule et du bras (I)	308
Muscles postérieurs de l'épaule et du bras (II)	310
Description systématique des muscles (I)	312
Description systématique des muscles (II)	314
Description systématique des muscles (III)	316
Description systématique des muscles (IV)	318

26 Coude et avant-bras

Radius et ulna	320
Articulation du coude	322
Ligaments de l'articulation du coude	324
Articulations radio-ulnaires	326
Muscles de l'avant-bras (I)	328
Muscles de l'avant-bras (II)	330
Description systématique des muscles (I)	332
Description systématique des muscles (II)	334
Description systématique des muscles (III)	336

27 Poignet et main

Os du poignet et de la main	338
Os du carpe	340
Articulations du poignet et de la main	342
Ligaments de la main	344
Ligaments du poignet	346
Ligaments et gaines fibreuses des doigts	348
Muscles de la main : plans superficiel et moyen	350
Muscles de la main : plans moyen et profond	352
Dos de la main	354
Description systématique des muscles (I)	356
Description systématique des muscles (II)	358

28 Vaisseaux et nerfs

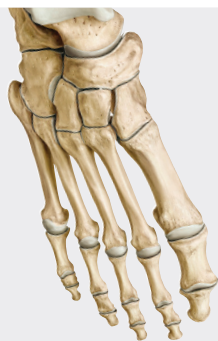
Artères du membre supérieur	360
Veines et lymphatiques du membre supérieur	362
Plexus brachial	364
Rameaux supraclaviculaires et faisceau postérieur du plexus brachial	366
Faisceau postérieur : nerfs axillaire et radial	368
Faisceaux médial et latéral du plexus brachial	370
Nerfs médian et ulnaire	372
Veines et nerfs superficiels du membre supérieur	374
Épaule et espaces axillaires : vue postérieure	376
Épaule : vue antérieure	378
Topographie de la fosse axillaire	380
Topographie des régions du bras et du coude	382
Topographie de l'avant-bras	384
Topographie de la région carpienne	386

Topographie de la paume de la main.....	388
Topographie du dos de la main.....	390

29 Coupe transversale et radiographie de l'anatomie

Anatomie sectionnelle du membre supérieur.....	392
Radiographie de l'anatomie du membre supérieur (I).....	394
Radiographie de l'anatomie du membre supérieur (II).....	396
Radiographie de l'anatomie du membre supérieur (III).....	398

Membre inférieur



30 Anatomie de surface

Anatomie de surface.....	402
--------------------------	-----

31 Hanche et cuisse

Os du membre inférieur.....	404
Fémur.....	406
Articulation de la hanche : vue d'ensemble.....	408
Articulation de la hanche : ligaments et capsule articulaire.....	410
Muscles de la hanche, de la région glutéale et de la cuisse (I).....	412
Muscles de la hanche, de la région glutéale et de la cuisse (II).....	414
Muscles de la hanche, de la région glutéale et de la cuisse (III).....	416
Muscles de la hanche, de la région glutéale et de la cuisse (IV).....	418
Description systématique des muscles (I).....	420
Description systématique des muscles (II).....	422
Description systématique des muscles (III).....	424

32 Genou et jambe

Tibia et fibula.....	426
Articulation du genou : vue d'ensemble.....	428
Articulation du genou : capsule articulaire, ligaments et bourses.....	430
Articulation du genou : ligaments et ménisques.....	432
Ligaments croisés.....	434
Cavité articulaire du genou.....	436
Muscles de la jambe : loges antérieure et latérale.....	438
Muscles de la jambe : loge postérieure.....	440
Description systématique des muscles (I).....	442
Description systématique des muscles (II).....	444

33 Cheville et pied

Os du pied.....	446
Articulations du pied (I).....	448
Articulations du pied (II).....	450
Articulations du pied (III).....	452
Ligaments de la cheville et du pied.....	454
Voûte plantaire et arches du pied.....	456
Muscles de la plante du pied.....	458
Muscles et gaines tendineuses du pied.....	460
Description systématique des muscles (I).....	462
Description systématique des muscles (II).....	464

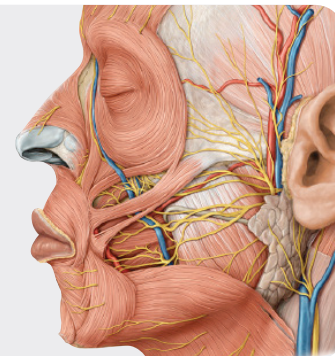
34 Vaisseaux et nerfs

Artères du membre inférieur.....	466
Veines et lymphatiques du membre inférieur.....	468
Plexus lombo-sacral.....	470
Nerfs du plexus lombal.....	472
Nerfs du plexus lombal : nerfs obturateur et fémoral.....	474
Nerfs du plexus sacral.....	476
Nerfs du plexus sacral : nerf ischiatique.....	478
Nerfs et vaisseaux superficiels du membre inférieur.....	480
Topographie de la région inguinale.....	482
Topographie de la région glutéale.....	484
Topographie des loges antérieure, médiale et postérieure de la cuisse.....	486
Topographie de la loge postérieure de la jambe.....	488
Topographie des loges latérale et antérieure de la jambe.....	490
Topographie de la plante du pied.....	492

35 Coupe transversale et radiographie de l'anatomie

Anatomie sectionnelle du membre inférieur.....	494
Radiographie de l'anatomie du membre inférieur (I).....	496
Radiographie de l'anatomie du membre inférieur (II).....	498
Radiographie de l'anatomie du membre inférieur (III).....	500

Tête et cou



36 Anatomie de surface

Anatomie de surface.....	504
--------------------------	-----

37 Os de la tête

Tête osseuse : vues antérieure et latérale	506
Tête osseuse : vue postérieure et voûte du crâne	508
Base du crâne	510
Voies de passages vasculo-nerveuses quittant ou pénétrant la cavité crânienne	512
Os ethmoïde et sphénoïde	514

38 Muscles de la tête

Muscles de la mimique et de la mastication	516
Origines et terminaisons musculaires sur la tête osseuse	518
Description systématique des muscles (I)	520
Description systématique des muscles (II)	522

39 Nerfs crâniens

Nerfs crâniens : vue d'ensemble	524
NC I et II : nerfs olfactif et optique	526
NC III, IV et VI : nerfs oculo-moteur, trochléaire et abducens	528
NC V : nerf trijumeau	530
NC VII : nerf facial	532
NC VIII : nerf vestibulo-cochléaire	534
NC IX : nerf glosso-pharyngien	536
NC X : nerf vague	538
NC XI et XII : nerfs accessoire et hypoglosse	540
Innervation autonome	542

40 Vaisseaux et nerfs de la tête

Innervation de la face	544
Artères de la tête et du cou	546
Artère carotide externe : branches antérieures, médiale et postérieures	548
Artère carotide externe : branches terminales	550
Veines de la tête et du cou	552
Méninges	554
Sinus de la dure-mère	556
Topographie des régions superficielles de la face	558
Topographie des régions parotidienne et massétérique	560
Topographie de la fosse infratemporale	562
Topographie de la fosse ptérygo-palatine	564

41 Orbité et œil

Os de l'orbité	566
Muscles de l'orbité	568
Vaisseaux et nerfs de l'orbité	570
Topographie de l'orbité	572
Orbité, paupières et voies lacrymales	574
Bulbe oculaire	576
Cornée, iris et cristallin	578

42 Nez et cavités nasales

Os des cavités nasales	580
Sinus paranasaux	582
Vaisseaux et nerfs des cavités nasales	584

43 Os temporal et oreille

Os temporal	586
Oreille externe et méat acoustique externe	588
Oreille moyenne : cavité tympanique	590
Oreille moyenne : chaîne ossiculaire et membrane tympanique	592
Artères de l'oreille moyenne	594
Oreille interne	596

44 Cavité orale et pharynx

Os de la cavité orale	598
Articulation temporo-mandibulaire	600
Dents	602
Description systématique des muscles de la cavité orale	604
Innervation de la cavité orale	606
Langue	608
Topographie de la cavité orale et glandes salivaires	610
Tonsilles et pharynx	612
Muscles du pharynx	614
Vaisseaux et nerfs du pharynx	616

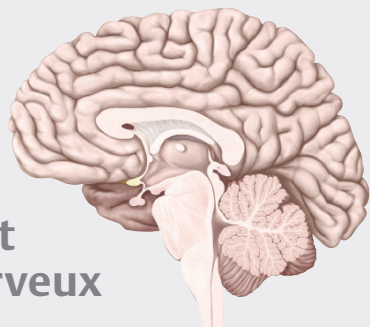
45 Cou

Description systématique des muscles (I)	618
Description systématique des muscles (II)	620
Description systématique des muscles (III)	622
Artères et veines du cou	624
Lymphatiques du cou	626
Nerfs du cou	628
Larynx : cartilages, structure	630
Larynx : muscles et étages	632
Vaisseaux et nerfs du larynx, glandes thyroïde et parathyroïdes	634
Topographie du cou : régions et fascias	636
Topographie de la région cervicale antérieure	638
Topographie des régions cervicales antérieure et latérale	640
Topographie de la région cervicale latérale	642
Topographie de la région cervicale postérieure	644

46 Coupe transversale et radiographie de l'anatomie

Coupes transversales de la tête et du cou (I)	646
Coupes transversales de la tête et du cou (II)	648
Coupes transversales de la tête et du cou (III)	650
Coupes transversales de la tête et du cou (IV)	652
Coupes transversales de la tête et du cou (V)	654
Radiographie de l'anatomie de la tête et du cou (I)	656
Radiographie de l'anatomie de la tête et du cou (II)	658
Radiographie de l'anatomie de la tête et du cou (III)	660

Encéphale et système nerveux



47 Encéphale

Système nerveux : généralités	664
Encéphale, organisation macroscopique	666
Diencéphale	668
Tronc cérébral et cervelet	670
Ventricules et espaces du liquide cérébro-spinal.....	672

48 Vaisseaux sanguins de l'encéphale

Veines et sinus veineux de l'encéphale	674
Artères de l'encéphale.....	676

49 Systèmes fonctionnels

Anatomie et organisation de la moelle spinale	678
Voies sensitives et motrices	680

50 Système nerveux autonome

Système nerveux autonome (I) : vue générale.....	682
Système nerveux autonome (II)	684

51 Coupe transversale et radiographie de l'anatomie

Anatomie sectionnelle du système nerveux.....	686
Radiographie de l'anatomie du système nerveux	688

Index	693
--------------------	-----

Abréviations utilisées

a. = artère
aa. = artères
lig. = ligament
ligg. = ligaments

ln. = lymphonœud
lnn. = lymphonœuds
m. = muscle
mm. = muscles

n. = nerf
nn. = nerfs
r. = rameau
rr. = rameaux

v. = veine
vv. = veines